

Retinoblastom (Felix, Janos)

Was ist ein Retinoblastom ?



Retinoblastom. Quelle: Autor Unbekannt, [Fundus Retinoblastoma](#), CC BY

Ein Retinoblastom ist ein, sich in der Netzhaut befindlicher, **bösartiger Tumor**. Auslöser des Tumors ist eine **Änderung des 13. Chromosoms**. Das Tumorsuppressorgen, welches auf dem 13. Chromosom liegt, beinhaltet die Erbinformationen für die Steuerung des Zellwachstums. Ist dieses jedoch defekt, können sich die **Zellen unkontrolliert vermehren**. Bei einem Retinoblastom vermehren sich unreife Zellen der Netzhaut. Außerdem gibt es zwei Sonderformen des Tumors. Die Erste ist Trilaterales Retinoblastom, welche zusammen mit einem Hirntumor auftritt und die Zweite ist das sogenannte Retinom, welches ein Vorform des Retinoblastom ist. Das Retinom ist jedoch gutartig und von ihm geht keine Gefahr aus.



Chromosom

Ein Chromosom ist eine Struktur, die Erbinformationen enthält.

Namensgebung

1926 wurde der Begriff „Retinoblastom“ von Fredrick Herman Verhoeff geprägt, der die Herkunft aus den Retinoblasten erkannte. Rete ist lateinisch und bedeutet Netzhaut. Ein Blast ist eine undifferenzierte Zelle.

Auslöser der Erkrankung

- Durch Mutationen im Retinoblastom-Gen, welches auf dem 13. Chromosom ist, wird das Gen defekt und kann seine **Funktion nicht mehr erfüllen**.
- Das 13. Chromosom ist teilweise mutiert, was dafür sorgt, dass sich **unreife Zellen in der Netzhaut unkontrolliert vermehren**.



Mutation

Mutation beschreibt eine dauerhafte Änderung des Erbgutes. Die Übersetzung aus dem Lateinischen lautet „Veränderung“.

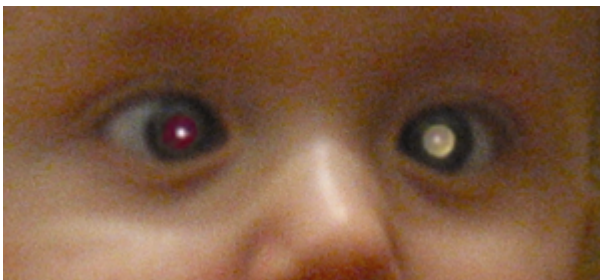
Erbliche Form des Retinoblastoms

- Bei dieser Form des Retinoblastoms, ist eine Kopie des Chromosoms in **allen Körperzellen** mutiert.
- Bei den meisten Patienten liegen **Tumore in beiden Augäpfeln** vor.
- Da das 13. Chromosom mutiert ist, neigt das Kind auch zu anderen Krebskrankheiten, wie zum Beispiel Blutkrebs.
- Bei etwa **45% der Patienten** mit einem Retinoblastom, liegt ein erblicher Defekt vor.
- Selbst bei einem Defekt nur eines Elternteils, welcher in der Ei- oder Samenzelle entsteht, besteht ein hohes Risiko zur Bildung eines Tumors. Bei einer Mutation des 13. Chromosoms beider Elternteile ist eine Tumorbildung sogar sehr wahrscheinlich.

Nicht-Erbliche Form des Retinoblastoms

- Bei dieser Retinoblastomform tritt die Mutation erst **nach der Zeugung** auf.
- Die Mutationen gelangen nicht in die anderen **Körperzellen außerhalb des Tumors**.
- Die Genmutationen des 13. Chromosoms **werden nicht vererbt**.
- Die Chance, dass beide Augäpfel diesen Tumor besitzen ist sehr gering.
- Bei circa **55% aller Betroffenen** tritt die Nicht-Erbliche Form des Retinoblastoms auf.

Erkennung und Symptome



Leukokerie. Quelle: Morley, [White Eye](#), Gemeinfrei

Ähnlich wie bei anderen Krebserkrankungen ist die Restinoblastomerkrankung im Frühstadium sehr schwer zu erkennen, da es keine oder nur schwache Sehbeeinträchtigungen gibt. Das Erstsymptom ist in den meisten Fällen die **Leukokerie** bei etwa 56 Prozent bei allen Fällen.

Leukokerie beschreibt das weiße Aufleuchten der Pupille z.B. beim Fotografieren oder ähnlichen Lichtverhältnissen. Dies ist ein Hinweis auf Tumorwachstum hinter der Linse. Bei ca. **20 Prozent der Fälle, kann die Krankheit durch Schielen** diagnostiziert werden und bei **7 Prozent treten ein schmerzhaftes Rötung oder die Augenkrankheit Grüner Star auf**, bei dieser Krankheit sterben

Zellen des Sehnervs ab. Bei **5% aller Fälle kommt es zum Sehverlust**. Nicht so oft auftretende Symptome sind, **Iris-Heterochromie, bei der die Augen verschiedene Farben haben (1%)**, es kann sich **Blut in der vorderen Kammer stauen (1%)**, **Appetitlosigkeit (0,5%)** und **weiße Irisflecken (0,5%)**.

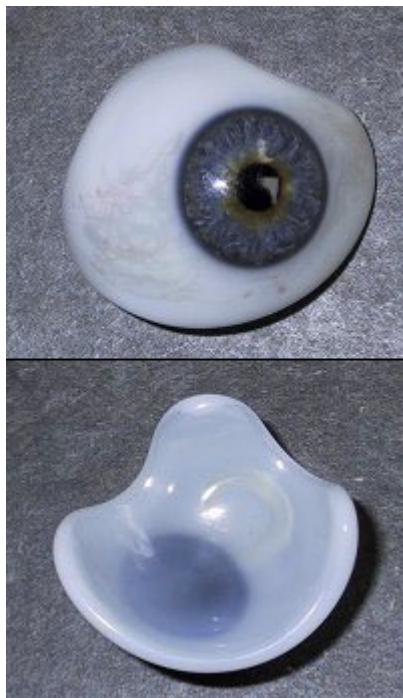Behandlung und deren Folgen

Behandlungsmethoden

Therapienwahl

Die Methode mit der man ein Retinoblastom behandelt, hängt stark vom jeweiligen Fortschritt der Erkrankung ab, denn bei einer Ausbreitung eines großen Tumors besteht keine Überlebenschance für den Erkrankten.

Enukleation (Entkernung)



Glasauge. Quelle: HansG, [Vorder- und Rückseite eines Glasauges](#), CC BY-SA 02.01.2014

Bei einem **fortgeschrittenen Tumor** ist die einzige Chance den Augapfel zu **entfernen**, da bei einem großen Tumor das Leben des Patienten höchste Priorität hat. Der Patient bekommt nach der Operation ein Glasauge. Es werden 6 Muskeln des Auges an dem Glasauge angebracht, sodass sich das Auge, wenn auch nur eingeschränkt, mit dem Anderen parallel bewegt.

Perkutane(durch gesunde Haut)Strahlentherapie

Da der Tumor sehr sensibel auf Bestrahlung reagiert, wird er per **Lasertherapie** behandelt. Heute

weiß man, dass das Risiko eines **Sekundärtumors** steigt. Bei erblichen Retinoblastom oder bei Bestrahlung Neugeborener steigt der Risikofaktor sogar um 3-6 an.

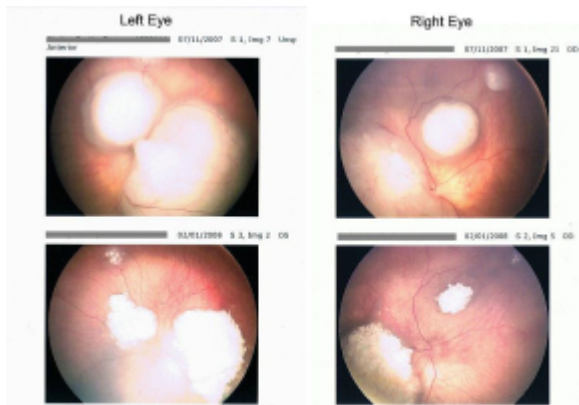
Brachytherapie(interne Strahlentherapie)

Bei dieser Therapie werden kleine **radioaktive Strahlenträger**, die meist aus Ruthenium-106 oder Iod-125 (radioaktive Isotope) bestehen, auf die Lederhaut aufgenäht. Nach dem Erreichen der benötigten Dosis werden die Strahlenträger entfernt. Diese Methode wird bei **mittelgroßen Tumoren** abseits vom gelben Fleck(Bereich der Netzhaut mit der größten Sehzellendichte) verwendet. Es gibt verschiedene mögliche Nebenwirkungen.Dazu gehören unter anderem Doppelsehen, Blutungen, Trübung der Linse und Schäden an der Netzhaut oder des Sehnervs .

Koagulationstechniken (Gerinnungs Techniken)

Diese Methode wird in einem **frühen Stadium**, bei einem **kleinen Tumor**, bei **Rezidiven**(Wiederauftreten des Tumors nach Bestrahlung) oder nach einer **Chemoreduktion** angewendet.Mit der Koagulationstechnik wird der Tumor durch **Kälte oder Hitze abgetötet**. Der Tumor darf sich jedoch nicht in der Nähe vom Sehnerv, dem gelben Fleck, der Aderhaut und größeren Gefäßen befinden, da diese wichtigen Teile des Auges verletzt werden können. Es kann jedoch zu Kurzsichtigkeit, Schrumpfung der Lederhaut und Schäden an der Netzhaut kommen.

Chemotherapie



Entwicklung eines Tumor während der Behandlung. Quelle: Morley, [Retina Scan](#), Gemeinfrei

Die Chemotherapie wird bei einem Tumorbefund in **Vorderkammer, Iris** oder **Aderhaut** im entfernten Sehnerv angewandt. Per Chemotheapie wird der Tumor **verkleinert**. Dabei werden **schädliche Stoffe** gezielt eingesetzt, um dann anschließend lokal zu behandeln. Bei Chemotherapie-resistenten Patienten nimmt der Tumor allerdings nach der Behandlung wieder das Wachstum zur „normalen“ Größe auf.

Thermochemotherapie

Bei der Thermochemotherapie wird die Wirkung **eines Medikament** gegen die Krankheit, durch **lokale Erwärmung verstärkt**. Diese Therapie zeigt bei **kleineren Tumoren** im hinteren Teil des

Auges die stärkste Wirkung. **Mögliche Nebenwirkungen** sind **Trübungen des Glaskörpers und Schäden an der Iris oder Netzhaut.**

Quellenangaben

Inhalt

- Mehrere Autoren, Retinoblastom, <http://de.wikipedia.org/wiki/Retinoblastom>, 10.Dezember 2013
- Autor unbekannt, Die Genetik des Retinoblastoms, http://www.kinderkrebsstiftung.de/fileadmin/KKS/files/zeitschriftWIR/2007_1/WIR_01_07_S31-33.pdf 10.Dezember 2013
- Autor unbekannt, Wie erkennt man eine Retinoblastom Erkrankung ?, <http://www.retinoblastoma-austria.at/104,0,wie-erkennt-man-eine-retinoblastom-erkrankung-,index,0.php> 29. Dezember 2013
- Mehrere Autoren, Eukleation, <http://de.wikipedia.org/wiki/Eukleation>, 02.01.2014
- Marie-Laure Sauty de Chalon und Marc Schmitz, Retinoblastom: Ursachen, <http://www.onmeda.de/krankheiten/retinoblastom-ursachen-1779-3.html>, 02.01.2014
- Mehrere Autoren, Koagulation, <http://de.wikipedia.org/wiki/Koagulation>, 02.01.2014
- Mehrere Autoren, Chemotherapie, <http://de.wikipedia.org/wiki/Chemotherapie>, 02.01.2014
- Mehrere Autoren, Perkutan, <http://de.wikipedia.org/wiki/Perkutan>, 02.01.2014
- Mehrere Autoren, Mutation, <http://de.wikipedia.org/wiki/Mutation>, 03.01.2014

Bilder

- Retinoblastom, http://commons.wikimedia.org/wiki/File:Fundus_retinoblastoma.jpg, 02.01.2014, Urheber ist unbekannt
- Leukokorie, http://commons.wikimedia.org/wiki/File:Rb_whiteeye.PNG, 02.01.2014, Morleyj
- Glasaugen, das eines Glasauges, http://commons.wikimedia.org/wiki/File:Glasauge_Vorder-und_Ruckseite.jpg, 02.01.2014, HansG
- Entwicklung eines Tumors während der Behandlung, http://commons.wikimedia.org/wiki/File:Rb_Retina_Scan.jpg, 02.01.2014, Morleyj