

Retinoblastom (Felix, Janos)

Was ist ein Retinoblastom ?



Retinoblastom

Ein Retinoblastom ist ein bösartiger Tumor, der sich in der Netzhaut befindet, Auslöser dafür ist eine Mutation des 13. Chromosoms. Das Tumorsuppressorgen, welches auf dem 13. Chromosom liegt, hat die Erbinformationen für die Steuerung des Zellwachstums. Ist dieses jedoch defekt, können sich manche Zellen unkontrolliert vermehren. Bei einem Retinoblastom vermehren sich unreife Zellen der Netzhaut. Es gibt auch 2 Sonderformen des Tumors, die Erste ist Trilaterales Retinoblastom, welche zusammen mit einem Hirntumor auftritt und die Zweite ist das sogenannte Retinom, welches ein Vorform des Retinoblastom ist, aber es ist ein gutartiger Tumor, von welchem keine Gefahr ausgeht.

Mutation und Chromosom



Mutation bedeutet es liegt eine dauerhafte Änderung des Erbgutes vor. Mutation bedeutet übersetzt „Veränderung“. Ein Chromosom ist eine Struktur, die Erbinformationen enthält.

Namensgebung

1926 wurde der Begriff „Retinoblastom“ von Fredrick Herman Verhoeff geprägt, der die Herkunft aus den Retinoblasten erkannte.

Auslöser der Erkrankung

- Durch Mutationen im Retinoblasten wird das Gen defekt und kann seine Funktion nicht mehr erfüllen.
- Das 13. Chromosom hat eine Mutation, welche dafür sorgt, dass sich unreife Zellen in der Netzhaut unkontrolliert vermehren.

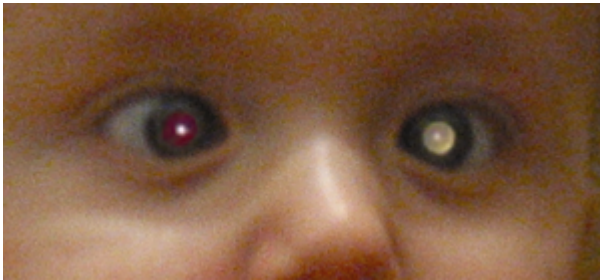Erbliche Form des Retinoblastoms

- Bei dieser Form des Retinoblastoms, ist eine Kopie des Chromosoms in allen Körperzellen mutiert.
- Es muss nur ein Elternteil einen Defekt haben, welcher in der Ei- oder Samenzelle entsteht, somit hat das Kind ein höheres Risiko zur Bildung eines Tumors, haben aber beide Elternteile eine Mutation am 13. Chromosom wird dieser sehr wahrscheinlich auftreten.
- Bei den meisten Patienten liegen Tumore in beiden Augäpfeln vor.
- Da das 13. Chromosom mutiert ist, neigt das Kind auch zu anderen Krebskrankheiten, wie zum Beispiel Blutkrebs.
- Bei etwa 45% der Patienten mit einem Retinoblastom, liegt ein erblicher Defekt vor.

Nicht-Erbliche Form des Retinoblastoms

- Bei dieser Retinoblastomform tritt die Mutation erst nach der Zeugung auf.
- Es gelangen keine Mutationen in die anderen Körperzellen außerhalb des Tumors.
- Bei dieser Art des Tumors, werden keine Gen-Mutationen des 13. Chromosoms vererbt.
- Die Chance, dass beide Augäpfel diesen Tumor besitzen ist sehr gering.
- Circa 55% aller Betroffenen haben die Nicht-Erbliche Form des Retinoblastoms.

Erkennung und Symptome



Leukokerie

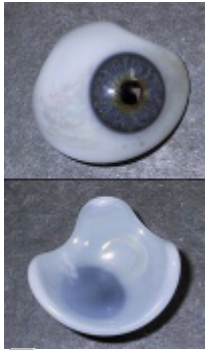Ähnlich wie bei anderen Krebserkrankungen ist die Retinoblastomerkrankung im Frühstadium sehr schwer zu erkennen, da es keine oder nur schwache Sehbeeinträchtigungen gibt. Das Erstsymptom ist in den meisten Fällen die „Leukokerie“ bei etwa 56 Prozent bei allen Fällen.

Leukokerie beschreibt das weiße Aufleuchten der Pupille z.B. beim Fotografieren oder ähnlichen Lichtverhältnissen. Dies ist ein Hinweis auf Tumorwachstum hinter der Linse. Bei ca. 20 Prozent der Fälle, kann die Krankheit durch Schielen diagnostiziert werden und bei 7 Prozent treten ein schmerzhaftes Rötung oder die Augenkrankheit Grüner Star auf, bei dieser Krankheit sterben Zellen des Sehnervs ab. Bei 5% aller Fälle kommt es zum Sehverlust. Nicht so oft auftretende Symptome sind, Iris-Heterochromie, bei der die Augen verschiedene Farben haben (1%), es kann sich Blut in der vorderen Kammer stauen (1%), Appetitlosigkeit (0,5%) und weiße Irisflecken (0,5%).

Behandlung und deren Folgen

Behandlungsmethoden

Enukleation (Entkernung)



Glasauge

Bei einem fortgeschrittenen Tumor ist die einzige Chance den Augapfel zu entfernen, da bei einem großen Tumor das Leben des Patienten höchste Priorität hat. Der Patient bekommt nach der Operation ein Glasauge.

Perkutane(durch gesunde Haut)Strahlentherapie

Da der Tumor sehr sensibel auf Bestrahlung reagiert, wird er per Lasertherapie behandelt. Heute weiß man, dass das Risiko eines Sekundärtumors steigt, bei erblichen Retinoblastom oder bei Bestrahlung Neugeborener steigt der Risikofaktor sogar um 3-6.

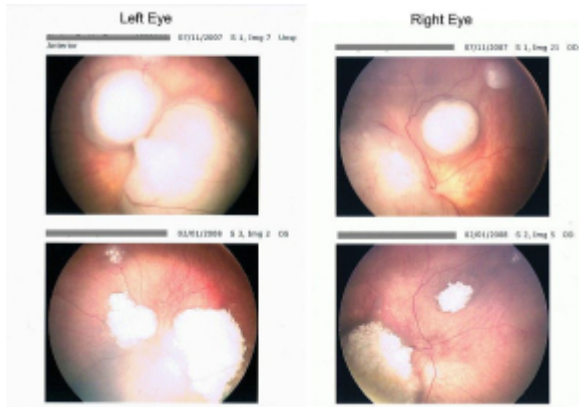
Brachytherapie(interne Strahlentherapie)

Bei dieser Therapie werden kleine radioaktive Strahlenträger, die meist aus Ruthenium-106 oder Iod-125 (radioaktive Isotope) auf die Lederhaut aufgenäht, nach Erreichen der benötigten Dosis werden die Strahlenträger entfernt. Diese Methode wird bei mittelgroßen Tumoren abseits des Gelbenflecks verwendet. Es gibt verschieden mögliche Nebenwirkungen, diese lauten Doppelsehen, Trübung der Linse, Schäden an der Netzhaut oder des Sehnervs und Blutungen.

Koagulationstechniken (Gerinnungs Techniken)

Diese Methode wird in einem frühen Stadium, bei einem kleinen Tumor, Rezidivien(Wiederauftreten des Tumors) nach Bestrahlung oder nach einer Chemoreduktion, hierbei wird der Tumor durch Kälte oder Hitze abgetötet. Der Tumor muss aber von dem Sehnerv, gelben Fleck, Aderhaut und größeren Gefäßen entfernt sein, da diese wichtigen Teile des Auges verletzt werden können. Es kann jedoch zu Kurzsichtigkeit, Schrumpfung der Lederhaut und Schäden an der Netzhaut auftreten.

Chemotherapie



Entwicklung eines Tumor während der Behandlung

Die Chemotherapie wird bei einem Tumorbefund in Vorderkammer, Iris oder Aderhaut im entfernten Sehnerv angewandt. Per Chemotheapie wird der Tumor verkleinert, hierbei werden schädliche Stoffe gezielt eingesetzt, um dann anschließend lokal behandelt zu werden. Bei Chemotherapie-resistenten Patienten nimmt der Tumor allerdings nach der Behandlung wieder das Wachstum auf.

Thermochemotherapie

Bei der Thermochemotherapie wird die Wirkung eines Medikaments, gegen die Krankheit, durch lokale Erwärmung verstärkt. Diese Therapie zeigt bei kleineren Tumoren im hinteren Teil des Auges die stärkste Wirkung. Mögliche Nebenwirkungen sind Trübungen des Glaskörpers und Schäden an der Iris oder Netzhaut.

Quellenangaben

Inhalt

- Mehrere Autoren, Retinoblastom, <http://de.wikipedia.org/wiki/Retinoblastom>, 10. Dezember 2013
- Autor unbekannt, Die Genetik des Retinoblastoms, http://www.kinderkrebsstiftung.de/fileadmin/KKS/files/zeitschriftWIR/2007_1/WIR_01_07_S31-33.pdf 10. Dezember 2013
- Autor unbekannt, Wie erkennt man eine Retinoblastom Erkrankung ?, <http://www.retinoblastoma-austria.at/104,0,wie-erkennt-man-eine-retinoblastom-erkrankung-,index,0.php> 29. Dezember 2013
- Mehrere Autoren, E nukleation, <http://de.wikipedia.org/wiki/E nukleation>, 2.1.2014
- Marie-Laure Sauty de Chalon und Marc Schmitz, Retinoblastom: Ursachen, <http://www.onmeda.de/krankheiten/retinoblastom-ursachen-1779-3.html>, 2.1.2014
- Mehrere Autoren, Koagulation, <http://de.wikipedia.org/wiki/Koagulation>, 2.1.2014
- Mehrere Autoren, Chemotherapie, <http://de.wikipedia.org/wiki/Chemotherapie>, 2.1.2014
- Mehrere Autoren, Perkutan, <http://de.wikipedia.org/wiki/Perkutan>, 2.1.2014
- Mehrere Autoren, Mutation, <http://de.wikipedia.org/wiki/Mutation>, 3.1.2014

Bilder

- Retinoblastom, http://commons.wikimedia.org/wiki/File:Fundus_retinoblastoma.jpg, 2.1.2014, Autor ist unbekannt
- Leukokorie, http://commons.wikimedia.org/wiki/File:Rb_whiteeye.PNG, 2.1.2014, Morleyj
- Glasaug, das eines Glasauges, http://commons.wikimedia.org/wiki/File:Glasauge_Vorder-und_Ruckseite.jpg, 2.1.2014, HansG
- Entwicklung eines Tumor während der Behandlung, http://commons.wikimedia.org/wiki/File:Rb_Retina_Scan.jpg, 2.1.2014, Morleyj