Das maligne Aderhautmelanom (Tanja et al.)

Was ist das maligne Aderhautmelanom?

Das Aderhautmelanom („melan“ heißt schwarz) ist ein Tumor im Augeninneren, der sich auf der Aderhaut befindet. Als maligne oder bösartig wird ein Tumor bezeichnet, der auch an anderen Stellen des Körpers Töchtergeschwülste (Metastasen) bilden kann. Nicht jedes Aderhautmelanom ist in gleicher Art bösartig, jedoch sollte man immer davon ausgehen, dass es sich um einen lebensbedrohlichen Tumor handeln kann. Die Malignität („Bösartigkeit“) hängt von der Zellzusammensetzung ab.

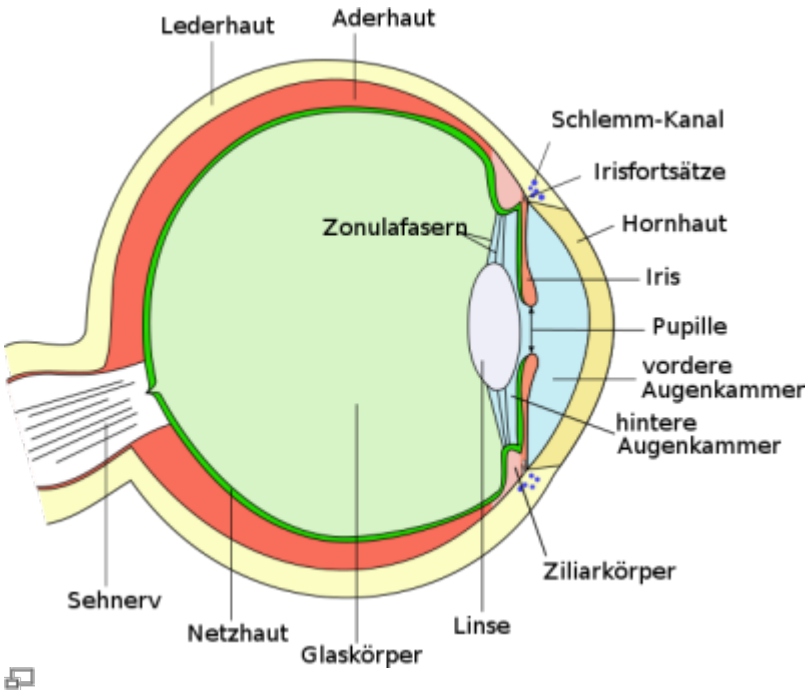

Querschnitt durch das menschliche Auge
Talos, Anatomie des Auges, 09.01.2014

Wie entsteht es?

Was sind Chromosomen?

Chromosomen befinden sich im Zellkern. Sie sind eine Art „Verpackung“ für die DNA (Träger der Erbinformation). Jedes Lebewesen hat eine unterschiedliche Anzahl an Chromosomenpaaren, der Mensch hat beispielsweise 23.

Das Aderhautmelanom entwickelt sich direkt auf der Aderhaut des Auges. Man vermutet, dass es aus

schwarzpigmentierten („schwarzgefärbten“) Zellen der Aderhaut entsteht, worauf auch hindeutet, dass die meisten Aderhautmelanome deutlich pigmentiert sind. Dies gilt jedoch nicht für alle, da es auch unpigmentierte Aderhautmelanome gibt. Man geht davon aus, dass beim malignen Aderhautmelanom ein Gendefekt für die Metastasenbildung verantwortlich ist. Es wurde nämlich entdeckt, dass bei Tumoren mit nur einem Chromosom 3 (Monosomie 3; „mono“ heißt „einzeln“, „soma“ steht für „Chromosom“) häufiger Metastasen auftreten als bei Tumoren mit zwei intakten Chromosomen 3.

Wie wird es diagnostiziert?

Der betroffene Patient bemerkt das Aderhautmelanom häufig erst, wenn die Sehleistung durch die Nähe des Tumors zum gelben Fleck (die Stelle des schärfsten Sehens) oder durch Netzhautablösung (die Netzhaut löst sich von der unter ihr liegenden Pigmentepithel) nachlässt. Oft wird es aber auch erst bei einer Routineuntersuchung des Augenarztes entdeckt. Dieser kann durch Wachstumszeichen, besondere Pigmentation und Lage im Auge ein Aderhautmelanom vermuten. Zur genauen Diagnose gibt es unterschiedliche Methoden:

Echographie (Ultraschalluntersuchung)

Durch einen am Auge angebrachten Ultraschallkopf werden Schallstrahlen auf den Tumor geschickt. Sie werden reflektiert und ihr Echo auf einem Monitor abgebildet. Ist ein Tumor auf der Aderhaut, kann man ihn an dem Muster der abgebildeten Schallwellen erkennen. Gemessen wird die Ausdehnung auf der Augapfelwand und in das Innere des Auges. Nach mehreren Untersuchungen kann man die Ergebnisse vergleichen und somit erkennen, ob der Tumor sich weiterentwickelt oder zurückbildet.

Fluoreszenzangiographie (Farbstoffgefäßdarstellung)

Bei dieser Methode wird dem Patienten ein Farbstoff in den Unterarm gespritzt, welcher durch den Blutkreislauf in das Auge gelangt. Somit werden die Blutgefäße sichtbar und man kann mithilfe von mit Röntgenstrahlen entstandenen Fotografien den Blutfluss und die Verteilung der Blutgefäße im Auge sehen. Durch Auswertung dieser Fotografien können Tumore entdeckt werden.

Wer hat ein hohes Erkrankungsrisiko?

Jährlich erkranken in Deutschland 500 bis 600 Menschen an einem malignen Aderhautmelanom. Die meisten Erkrankungen lassen sich bei Menschen im Alter von 50 bis 60 Jahren feststellen. Junge Menschen erkranken seltener an einem Aderhautmelanom, wobei bei ihnen das Wachstum aggressiver ist, falls sie doch erkranken.

Was sind die Auswirkungen?

Das Aderhautmelanom kann Netzhautablösungen hervorrufen und dadurch die Sehleistung des Auges stark beeinträchtigen. Besonders schlimm ist die Auswirkung, wenn der Tumor sich am gelben Fleck befindet. Ohne Behandlung kann es zu einer Zerstörung des Auges kommen und Metastasen können sich bilden, welche im schlimmsten Falle zum Tode führen können. Die Metastasen beim Aderhautmelanom bilden sich am häufigsten in der Leber, den Knochen und in der Lunge, wodurch in Deutschland jährlich ungefähr 100 Menschen sterben.

Wie kann man es behandeln?

Strahlentherapie

Brachytherapie

Bei dieser Art der Strahlentherapie werden kleine Metallschalen auf die äußerste Schicht des Auges (Lederhaut) genäht. An dieser Stelle befindet sich der Tumor im Innernen des Auges. Die aufgenähten Applikatoren sind aus Silber und sind auf der Innenseite mit radioaktivem Material beschichtet. Das Metall verhindert, dass das umgebende Gewebe von der Strahlung angegriffen wird. Das Material, das am häufigsten verwendet wird ist Ruthenium-106. Es zerfällt relativ langsam und sendet Beta-Strahlen (schnell fliegende Elektronen) aus. Diese werden vom Gewebe aufgenommen und zerstören die erkrankten Zellen. Bei dieser Therapie kann ein Tumor mit einer Höhe von bis zu 7mm behandelt werden.

Teletherapie

Hier wird der Tumor mit beschleunigten Protonen bestrahlt. Sie werden von einem Zyklotron-Teilchenbeschleuniger erzeugt, indem die Protonen durch ein Magnetfeld auf eine spiralförmige Bahn gebracht werden. Diese Bahn wird immer wieder durchlaufen bis die benötigte Endgeschwindigkeit erreicht ist. Vor der Behandlung müssen die Ränder des Tumors im Auge markiert werden, sodass der Protonenstrahl diesen exakt trifft. Dazu werden kleine Metallscheiben (Tantalum-Clips) an den Rand des Tumors genäht. Tumore bis zu einer Höhe von 15mm können so behandelt werden.

Nach einer Strahlenbehandlung fängt der Tumor bei erfolgreicher Therapie an zu schrumpfen. Wenn die Tumorzellen vollständig zerstört sind, werden diese vom Körper abgebaut. In den meißten Fällen bleibt jedoch eine sichtbare Narbe übrig. Außerdem führt die Strahlentherapie nicht immer zum Erfolg, dementsprechend sollte man seine Augen regelmäßig kontrollieren lassen.

Lasertherapie

Bei dieser Methode werden Tumore durch einen Laserstrahl stark erhitzt und somit zerstört. Jedoch können nur Erfolge erzielt werden, wenn das Aderhautmelanom relativ klein ist. Die Lasertherapie kann auch als Ergänzung zur Strahlentherapie sinnvoll sein, nämlich wenn der Tumor noch Aktivität zeigt, aber deutlich kleiner geworden ist.

Kryotherapie

Hier werden Aderhautmelanome durch einen Kältestift, der auf das Auge aufgesetzt wird, auf -70°C extrem abgekühlt und vernichtet. Dies funktioniert jedoch auch nur mit kleinen Tumoren und ist auch in einigen Fällen als Ergänzung zu Strahlentherapie realisierbar.

Chirurgische Entfernung

In manchen Sonderfällen kann der Tumor auch in Verbindung eines technisch sehr aufwändigen Eingriffs entfernt werden. Das Aderhautmelanom befindet sich in einem stark gefäßhaltigem Gewebe und somit muss der Blutdruck des Patienten stark gesenkt werden, um Blutungen zu reduzieren. Die Narkose, die durchgeführt werden muss, ist eine sehr große Belastung für den Organismus. Deswegen können nur vollkommen gesunde Menschen operiert werden.

Enukleation

Wenn keine der oben genannten Behandlungsmethoden anschlägt, bleibt noch diese Methode: Das betroffene Auge wird einfach ganz entfernt. Nach der unter Vollnarkose durchgeführten Operation wird eine Silikonkugel anstelle des Auges eingesetzt. Die Augenmuskeln werden über diesem Implantat vernäht, sodass es später von außen nicht mehr sichtbar ist. Nach der Verheilung der Wunde wird eine Prothese (ein künstliches Auge aus Glas) hinter den Augenlidern eingesetzt. Über den Augenmuskel wird die Prothese bei Bewegung des Auges mitbewegt, sodass sie kaum von einem echten Auge zu unterscheiden ist.



Augenprothese
HansG, Glasauge, Vorder- und Rückseite, 09.01.2014

Für alle Behandlungsmöglichkeiten ist eine erfolgreiche Entfernung des

Tumors und die Erhaltung der Sehkraft nicht garantiert. Auch bei Behandlung des Aderhautmelanoms können Tochtergeschwülste nicht beeinflusst werden. Sie müssen seperat behandelt werden.

Quellen

- Mehrere Autoren, „Aderhautmelanom“, http://de.wikipedia.org/wiki/Aderhautmelanom, 23.11.13
- Mehrere Autoren, „Zyklotron“, http://de.wikipedia.org/wiki/Zyklotron, 23.11.13
- A. Schüler, N. Bornfeld, „Aderhautmelanom: Diagnose“, http://www.uk-essen.de/augenklinik/ah_melanom.html, 23.11.13
- Dr. Reinhard Kusel, „Informationen für Patienten“, http://www.uke.de/kliniken/augenklinik/index_11152.php, 23.11.13
- Autor unbekannt, „Aderhaut- und Ziliarkörpermelanome“, http://www.berlinprotonen.de/patienten/indikationen/aderhautmelanome/, 06.12.2013
- Autor unbekannt, „Aderhautmelanom“, http://www.krankheiten.de/Krebs/aderhautmelanom.php, 15.12.2013